Cirugía de los tumores sinusales

P.-O. Védrine, A. Meghachi, R. Jankowski, C. Simon

La cirugía de los tumores malignos de las cavidades nasosinusales ha experimentado una gran evolución en la última década gracias al perfeccionamiento de las pruebas de imagen, que permiten medicaciones más precisas y la elección de intervenciones más apropiadas, y al desarrollo de la cirugía endosinusal mediante guía endoscópica, que la ha convertido en la técnica de referencia para la extirpación de la mayor parte de los tumores benignos de las fosas nasales y los senos. ¿Cómo se puede aplicar el concepto de cirugía endoscópica, que se podría clasificar de «cirugía leve» *o mínimamente invasiva, a un tumor maligno, y en especial a un adenocarcinoma del etmoides? Todo se basa en el hecho de que un acceso quirúrgico del etmoides por vía externa para los casos de adenocarcinoma sólo tiene como objetivo final la exenteración sinusal, dejando en su lugar las paredes de la masa lateral del etmoides. En teoría, la cirugía endoscópica puede lograr una exenteración de igual calidad con la misma seguridad oncológica, por lo que el acceso a cielo abierto sólo sería indispensable en los casos de resección de las paredes óseas del seno enfermo. La rinotomía paralateronasal de Moure, que es una auténtica laparotomía facial, aún debe ser citada, pero ve cómo su frecuencia disminuye en beneficio del acceso endoscópico, cuyo progreso es creciente gracias a la ayuda de los ordenadores.*

© 2006 *Elsevier SAS. Todos los derechos reservados.*

Palabras Clave: Tumores paranasales; Endoscopia endonasal; Adenocarcinoma; Etmoides; Cirugía

Plan

- **Introducción** 1
- **Vías transfaciales** 1
  - Vías de acceso 1
- **Vías sublabiales** 3
  - Acceso sublabial de Rouge-Denker (Rouge 1873, Denker 1905) 3
  - Acceso sublabial bivestibular y transnasal o *«degloving»* 4
- **Cirugía de los tumores con extensión orbitaria** 5
  - Exenteración con conservación palpebral 5
  - Exenteración sin conservación palpebral 5
- **Cirugía de los tumores con extensión baja** 5
- **Cirugía de los tumores con extensión a la base del cráneo** 7
  - Vías transfaciales 7
  - Vías mixtas subfrontal y paralateronasal 7
  - Colgajo óseo transfrontofacial 10
- **Cirugía endonasal endoscópica** 10
- **Conclusión** 11

Introducción

El macizo facial superior puede dividirse en tres niveles: supraestructura (cavidad orbitaria, seno etmoidal y parte superior de las fosas nasales), mesoestructura (seno maxilar y parte inferior de las fosas nasales) e infraestructura (techo del paladar), lo que otorga a los tumores una historia clínica característica. El tratamiento de estos tumores requiere un estudio de extensión radiológico que conste de una TC y una resonancia magnética (RM) de los senos paranasales y de la base del cráneo. En este artículo se expondrán las diferentes técnicas quirúrgicas y sus indicaciones.

Vías transfaciales

Vías de acceso

Incisión principal paralateronasal de Moure y Sébileau (1902)

El trazo de esta incisión paralateronasal parte del ángulo superomedial del ojo, continúa por la cara paramedial del dorso nasal en dirección al surco nasogeniano y termina a nivel del orificio nasal, tras haber contorneado el ala de la nariz (Fig. 1). La incisión se realiza en un tiempo, hasta llegar al hueso.

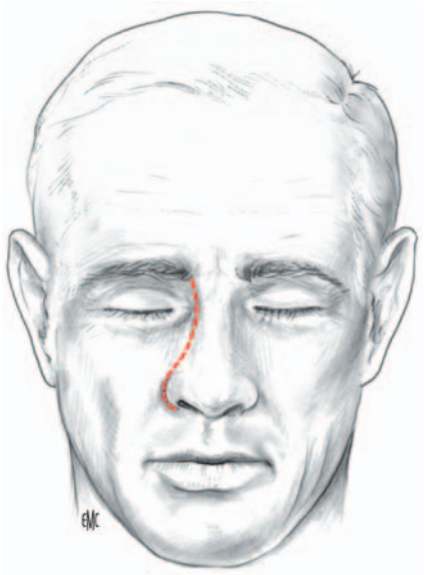

Figura 1. Incisión paralateronasal de Moure y Sébileau.

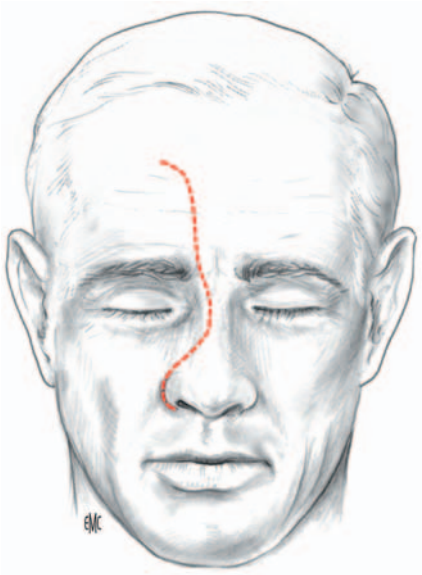

Figura 2. Incisión paralateronasal de Labayle.

Una vez hecha la incisión, el colgajo nasal se rechaza, con cuidado de despegarlo en un plano subperióstico. El despegamiento debe realizarse hacia la fosa canina, el saco lagrimal, el ángulo medial del ojo, la pared medial de la órbita, la lámina papirácea (hasta la arteria etmoidal, que se coagula), y el borde orbitario, conservando el nervio infraorbitario. Las vías lagrimales deben individualizarse para conservarlas, o seccionarlas, según la actitud oncológica. El colgajo nasal se despega hasta la espina nasal, y el ala de la nariz se levanta mediante la sección de los tejidos blandos del surco alofacial, lo que expone el orificio piriforme en el borde donde la mucosa de las fosas nasales se secciona en toda su altura. Esta fase permite liberar el hueso nasal, el orificio piriforme, la apófisis ascendente del hueso maxilar, la pared anterior del seno maxilar y la pared medial de la órbita. El ligamento palpebral medial se secciona y, según los equipos, se marca mediante dos suturas para permitir la cantopexia durante el cierre.

Se coloca un hilo para tracción en el margen medial de la incisión, y el colgajo nasal se rechaza al lado opuesto.

En la descripción de Moure, la osteotomía se efectúa con pérdida ósea, y se extiende a los huesos nasal y maxilar. Su inicio se realiza con una fresa de corte, y se completa mediante un osteótomo o una sierra oscilante, tras haber expuesto el campo quirúrgico con la colocación de separadores ortostáticos. La sección es paramedial, sobre el hueso nasal hasta la sutura frontonasal. Una segunda osteotomía parte de la zona más lateral del orificio piriforme en horizontal, hasta la zona media de la fosa canina. Una tercera osteotomía se inicia en la parte media de dicha fosa, se eleva en vertical, evita el orificio infraorbitario y, luego, a nivel del borde orbitario inferior, se continúa a lo largo de la órbita y termina a nivel de la sutura frontonasal. Una última osteotomía se realiza en horizontal a nivel de esta sutura.

La exéresis de la lesión localizada a nivel etmoidal incluye el tabique intersinusonasal, el etmoides completo, el hueso lagrimal, la totalidad del tabique nasal (se conserva una porción superior) y la mucosa de los senos maxilar y esfenoidal ante la mínima duda de extensión a este último.

Dicho acceso permite alcanzar la fosa nasal, la rinofaringe, el seno maxilar, el etmoides (masas laterales y techo) y el seno esfenoidal.

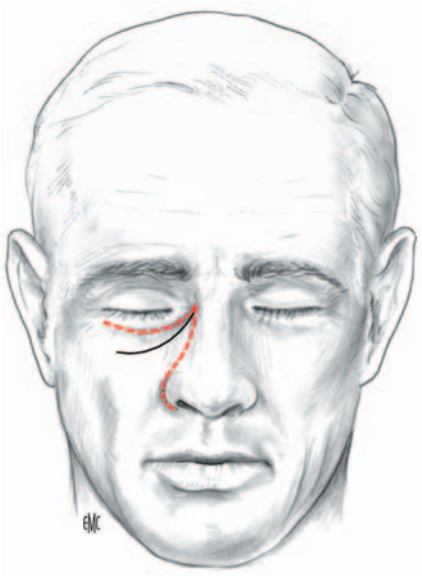

Figura 3. Extensión lateral de la incisión paralateronasal según Leroux-Robert (trazo de puntos) y según Hautant (trazo continuo).

Variante: incisión paralateronasal de Labayle [1]

Ante las dificultades para liberar las caras superior y posterior del etmoides durante la realización de la incisión paralateronasal clásica, Labayle propone una incisión que parte de la prominencia frontal y describe un arco de concavidad inferolateral hasta la raíz nasal, después bordea el puente nasal hasta la unión del tercio medio con el tercio inferior, desciende a lo largo del borde inferior del hueso nasal, hasta el pliegue nasogeniano, y a continuación rodea la inserción alar (Fig. 2).

Esta incisión permite el acceso a la cara anterior del seno frontal, al hueso propio de la nariz y a la apófisis ascendente del hueso maxilar, que se resecan, lo que descubre el polo anterior y el borde inferior del tumor. La resección de la pared posterior del seno frontal y el despegamiento cuidadoso de la duramadre permiten el control de la parte superior del tumor.

Extensión en sentido lateral (Fig. 3)

Mediante ella se prolonga la incisión de Moure en sentido lateral para exponer la región orbitomalar, con

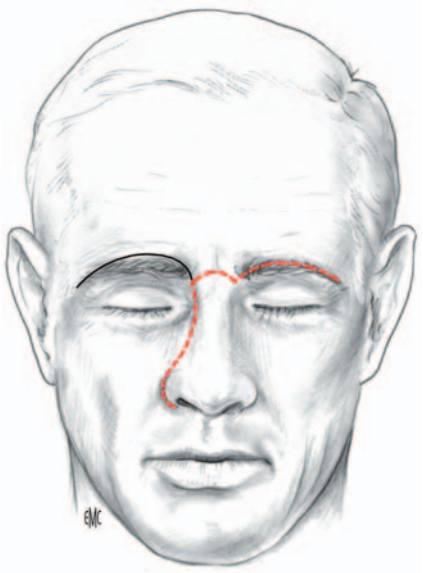

Figura 4. Extensión de la incisión paralateronasal en sentido superolateral (trazo continuo) y según Gignoux y Gaillard Robert (trazo de puntos).

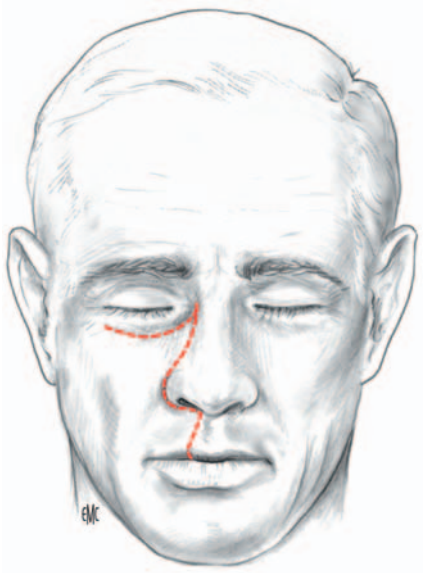

Figura 5. Incisión paralateronasal de Weber-Fergusson.

el riesgo de lesionar las ramas faciales. La primera, descrita por Leroux-Robert, sigue una línea transversal desde el surco nasogeniano a la parte media de la tuberosidad cigomática.

La segunda incisión, descrita por Hautant, es curvilínea, con concavidad superior, y se inicia en contacto con la incisión de Moure por debajo del ángulo medial del ojo, 1,5-2 cm por debajo del borde orbitario, para terminar a nivel de la tuberosidad cigomática. Uno de los efectos indeseables es la aparición de un linfedema del párpado inferior, que no mejora con la radioterapia.

Extensión hacia arriba (Fig. 4)

Esta extensión prolonga en sentido lateral la incisión de Moure sobre el arco superciliar, lo que permite un amplio acceso al seno frontal.

En sentido medial (Gignoux y Gaillard), prolonga la incisión de Moure, y también en horizontal sobre el dorso nasal, y se continúa sobre el arco superciliar contralateral. Esta vía de acceso se halla indicada para las lesiones bilaterales de la supraestructura.

Extensión hacia abajo

La prolongación inferior de la incisión de Moure parte bajo la columela, continúa en sentido paramedial por el borde del filtro y secciona el labio superior, bien de forma directa o bien con la realización de una separación «en escalón». La incisión sigue después en el surco vestibular superior, lo que permite realizar un gran colgajo con charnela lateral. Esta incisión facilita un mejor acceso etmoidomaxilar.

Weber y Fergusson (1845) prolongan en sentido inferolateral la incisión de Moure mediante una incisión infraorbitaria, lo que permite un amplio acceso al hueso maxilar (Fig. 5). Su principal inconveniente es la aparición de edema del párpado inferior.

Más tarde, Pech y Cannoni [2] codificaron la realización de estos colgajos óseos: colgajo nasomaxilar (descrito por Moure), colgajo nasofrontal (descrito por Labayle), y colgajo frontonasomaxilar, que unifica los dos colgajos previos.

Reconstrucción

Los colgajos óseos se desprenden y se conservan para reposición y fijación mediante osteosíntesis con tres hilos metálicos, en función de la naturaleza del tumor y de las preferencias de los equipos. El riesgo de osteorradionecrosis tras la radioterapia en los casos de tumores malignos contraindica la reposición de estos colgajos, a pesar de todo con un resultado estético satisfactorio.

La vía lagrimal se aproxima lado a lado, en caso de sección, en la cavidad maxilar subyacente. Algunos autores proponen la colocación de una sonda tutora en las vías lagrimales durante 2-3 meses [3].

La fijación del ángulo medial del ojo es variable en función de los equipos. El aspecto de ojo redondo suele ser discreto, e incluso nulo, en ausencia de fijación del ligamento palpebral medial.

Complicaciones

Estas vías transfaciales conllevan poco perjuicio estético. Las principales complicaciones son las hemorragias, que necesitan una hemostasia intraoperatoria cuidadosa y un taponamiento de la cavidad de exéresis. Las complicaciones oftálmicas se deben a una lesión inadvertida del saco lagrimal, a una mala reimplantación del conducto nasolagrimal o a una desactivación del bombeo lagrimal, con una epífora permanente. Otras complicaciones son los desgarros meníngeos, con fístula de líquido cefalorraquídeo (LCR), que puede ser transitoria o definitiva, y las rinitis costrosas, que requieren aspiración periódica de la cavidad de exéresis. La aparición de este tipo de rinitis puede minimizarse si se realiza una cavidad de exéresis con la menor cantidad posible de esquirlas óseas.

Indicaciones

Las vías de acceso transfaciales están indicadas en los tumores benignos y malignos de los senos maxilares y del etmoides [1, 4-7]. Las secuelas estéticas son mínimas, y su realización es sencilla. Estas incisiones pueden asociarse a otras vías de acceso, según la extensión tumoral.

■ Vías sublabiales

Acceso sublabial de Rouge-Denker (Rouge 1873, Denker 1905)

La vía sublabial de Rouge-Denker permite acceder a las cavidades nasosinusales (mesoestructura), las coanas, la fosa pterigomaxilar y al cavum.

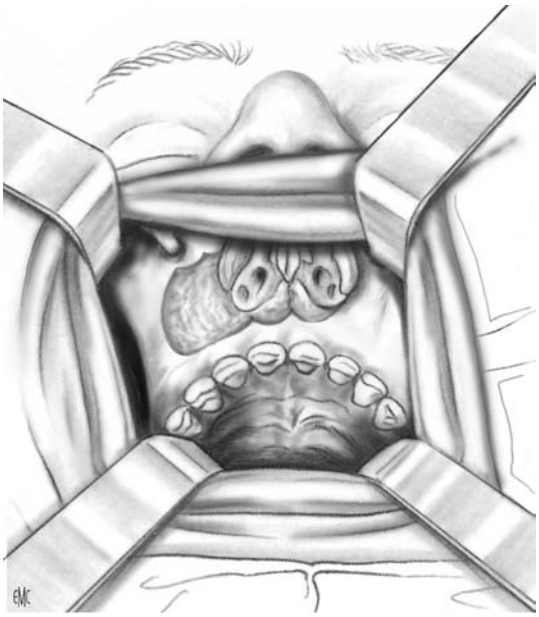

Figura 6. Vía de acceso de Rouge-Denker.

Tras la infiltración con lidocaína adrenalinada, se realiza una incisión vestibular superior a 1 cm de la arcada dental, entre el 2.° molar de un lado hasta varios centímetros al otro lado; la incisión se hace en un tiempo, hasta contactar con el hueso. A continuación se realiza un despegamiento subperióstico que permita exponer la cara anterior del seno maxilar, cuyos límites serán el nervio infraorbitario por arriba, y el orificio piriforme y la espina nasal por delante. La cara medial del orificio piriforme también se despega (Fig. 6).

La abertura de la cavidad sinusal maxilar se realiza mediante la ayuda de un escoplo, de forma progresiva, respetando los ápices dentales y el nervio infraorbitario. Esta trepanación se amplía hasta el orificio piriforme. Se trata de una vía de acceso con pérdida ósea, sin posibilidad de colgajo ósea. La hemostasia debe ser cuidadosa.

El tabique intersinusonasal se reseca, englobando los cornetes inferior y medio. El tabique nasal se luxa hacia la fosa nasal contralateral (modificación de la intervención de Denker según Rouge) tras el despegamiento subperióstico y subpericóndrico.

La parte posterior ósea del tabique nasal se reseca, lo que permite un acceso al seno esfenoidal, el etmoides posterior y el cavum.

La trepanación de la pared posterior del seno maxilar permite acceder a la fosa pterigomaxilar. A este nivel, es indispensable controlar la arteria maxilar interna (que debe ligarse de forma preventiva).

Antes del cierre, debe aplicarse un taponamiento vaselinado en la cavidad de exéresis, y ha de salir por la fosa nasal. El tabique nasal se repone en posición medial, y la incisión vestibular se sutura mediante puntos separados con hilo reabsorbible.

Esta amplia cavidad de exéresis permite un control del seno maxilar, de ambas fosas nasales, del cavum, del tercio medio y posterior del etmoides, de la parte medial del esfenoides y de la fosa pterigomaxilar.

Las complicaciones son las lesiones del nervio infraorbitario, con hipoestesia/anestesia dental o neuralgia. Los hematomas subcutáneos pueden prevenirse mediante una hemostasia cuidadosa. Las consecuencias estéticas son las retracciones cutáneas relacionadas con la pérdida ósea.

Acceso sublabial bivestibular y transnasal o «*degloving*»

Portmann y Retrouvey describieron en 1927 la técnica de maxilectomía por vía endobucal y sublabial [8].

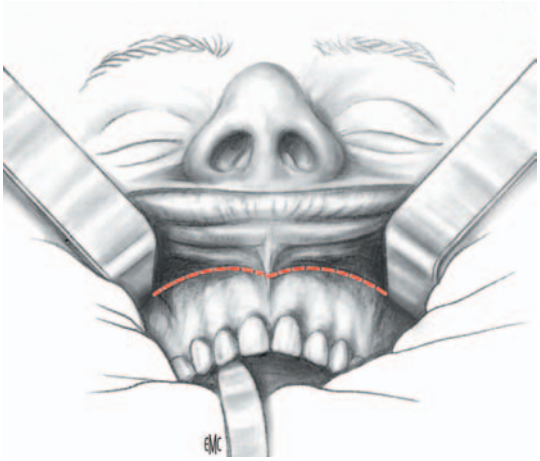

Figura 7. Incisión vestibular bilateral.

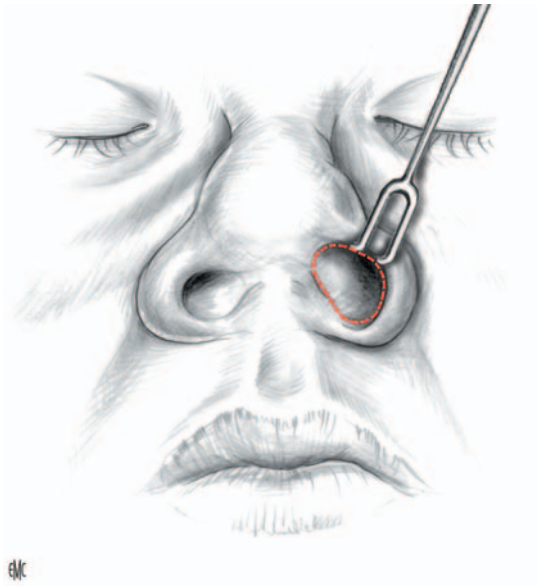

Figura 8. Incisión en la narina.

Casson, Bonnano y Converse la modificaron en 1974 para la cirugía postraumática y reparadora del hueso maxilar [9]. Conley y Price fueron los primeros en emplear esta técnica para el tratamiento de los tumores sinusales [10]. Price asoció esta vía a un acceso subfrontal o temporal para la exposición de la fosa anterior y de la base del cráneo [11, 12].

Sus indicaciones son los tumores que invaden el seno maxilar, el tabique nasal, las fosas nasales, el esfenoides, el cavum y el clivus [4, 13-15].

Se realiza una infiltración con lidocaína y adrenalina a nivel vestibular superior, en la parte cutánea y mucosa de la pirámide nasal. En primer lugar, se efectúa una incisión sublabial en la parte superior del vestíbulo, a 1 cm de la arcada dental y centrada en el frenillo del labio, de un canino al otro (Fig. 7). El despegamiento se realiza en el plano subperióstico y expone ambos orificios piriformes, la espina nasal y la cara anterior de los dos senos maxilares, hasta el nervio infraorbitario. Se realiza una incisión circunferencial en cada narina: interseptocolumelar hacia adelante e intercartilaginosa en sentido superolateral, para terminar hacia abajo, sobre el suelo de la fosa nasal, uniéndola a la incisión interseptocolumelar (Fig. 8). El plano de despegamiento sigue la cara anterior de los senos maxilares (subperióstico) y el dorso nasal (subpericóndrico y después subperióstico) hasta el borde inferomedial de las órbitas y la sutura frontonasal, respetando la aparición de los

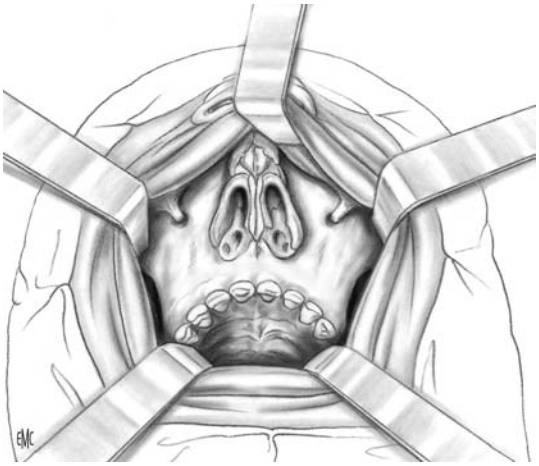

Figura 9. Exposición del macizo facial óseo después del despegamiento.

nervios infraorbitarios y de las vías lagrimales, que podrían seccionarse en caso de necesidad oncológica (Fig. 9).

Según la localización y la extensión del tumor, puede realizarse un acceso nasomaxilar bilateral. Una amplia abertura en la pared anterior del seno maxilar se puede extender al orificio piriforme, a la pared intersinusonasal y, en función de la topografía inicial del tumor, al tabique nasal cartilaginoso y óseo.

Al final de la intervención, el cirujano debe asegurarse de la ausencia de esquirlas óseas que pudieran favorecer la aparición de sinequias que dificulten el seguimiento. La hemostasia ha de ser cuidadosa, y se taponará la cavidad quirúrgica. Los tejidos blandos se reponen en su posición inicial y se suturan.

En ausencia de trastornos de la cicatrización, esta técnica ofrece excelentes resultados funcionales y estéticos. Las complicaciones más comunes son la anestesia o hipoestesia del nervio infraorbitario (transitoria) y la estenosis de la válvula nasal. De forma mucho menos frecuente, pueden aparecer hematomas y fístulas oroantrales.

Existen ventajas respecto a las técnicas descritas con anterioridad, sobre todo cuando sea necesaria una cirugía bilateral y en las indicaciones donde se quieran evitar las cicatrices faciales. Esta vía de acceso permite una exposición bilateral de todo el tercio medio facial.

■ Cirugía de los tumores con extensión orbitaria

Exenteración con conservación palpebral

En algunas lesiones que no afectan a los párpados, es posible conservarlos, pero pierden su movilidad y se retraen hacia atrás.

Hamaker y Conley asocian una incisión paralateronasal y una incisión perilímbica [16]. Después de esta última, y con cuidado de no comprometer la vascularización de los párpados, se diseca la conjuntiva, lo que permite la separación del plano conjuntivopalpebral del resto del contenido orbitario. El ojo y el contenido orbitario se disecan en el plano subperióstico. El nervio óptico y los vasos se ligan y se seccionan en el vértice orbitario.

Al final de la intervención, el plano conjuntival se sutura a nivel de la incisión perilímbica. En el fondo de la cavidad orbitaria se coloca un injerto de piel fina. A continuación se suturan los párpados, bien sobre un conformador o bien sobre una torunda vaselinada, lo que garantiza la contención y permite que el injerto de piel prenda.

> **“ *Punto importante***
>
> La exenteración es la ablación del contenido de la cavidad orbitaria en el saco perióstico que lo rodea.
> Esta intervención mutilante, con una repercusión psicológica considerable, requiere un consentimiento informado con un período de reflexión suficiente. Este tratamiento debe llevarlo a cabo un equipo multidisciplinario (otorrinolaringólogo, radioterapeuta y oftalmólogo).

Exenteración sin conservación palpebral

Ante un tumor de estadio avanzado, extendido a las estructuras vecinas de las regiones palpebrales, la resección de los párpados es obligatoria.

Una vez delimitado el trazo de la incisión según la extensión tumoral, se realiza la sección en un tiempo, hasta contactar con el hueso. El saco perióstico se despega hasta el fondo de la órbita. Esta disección requiere una hemostasia cuidadosa.

En la mayoría de los casos, después del vaciamiento, las paredes óseas se dejan desnudas para permitir un proceso de cicatrización espontánea. En 3-6 meses, la cavidad se recubre de forma espontánea por un revestimiento cutáneo.

La primera curación se realiza en el hospital, 2-3 días después de la intervención. Durante este período, la cavidad debe limpiarse con cuidado, y hay que renovar el vendaje una o dos veces a la semana. Cuando la cavidad se ha recubierto de un nuevo revestimiento cutáneo, el paciente se remite al oftalmólogo, quien confecciona una epítesis que reproduce los párpados y el globo ocular. Estas epítesis pueden mantenerse en posición por el moldeado de la cavidad orbitaria, por unas gafas, o mediante imanes.

A veces, la epitelización espontánea es difícil de diferenciar de una recidiva tumoral local [17].

Las alternativas a la cicatrización espontánea son los injertos de piel fina: la riqueza vascular de la región asegura una toma de buena calidad. El adhesivo biológico favorece la adhesión de este injerto [18]. Se han propuesto injertos de dermis [19] y colgajos de cobertura: preauricular [20], temporoyugal, temporofrontal, colgajos libres (dorsal ancho, etc.). La cavidad puede rellenarse mediante colgajos de músculo temporal [20, 21] y de fascia pretemporal. Los colgajos pediculados de pectoral mayor, deltopectoral y de dorsal ancho alcanzan difícilmente esta región.

Pueden observarse las siguientes complicaciones: retraso de la cicatrización de la cavidad orbitaria, necrosis del injerto cutáneo, fístula entre el seno y la órbita, retracción de la ceja y cefaleas.

■ Cirugía de los tumores con extensión baja

La resección del complejo palatodental es la técnica de exéresis reglada de los tumores del seno maxilar extendidos a la infraestructura. Se trata de una cirugía con graves secuelas funcionales.

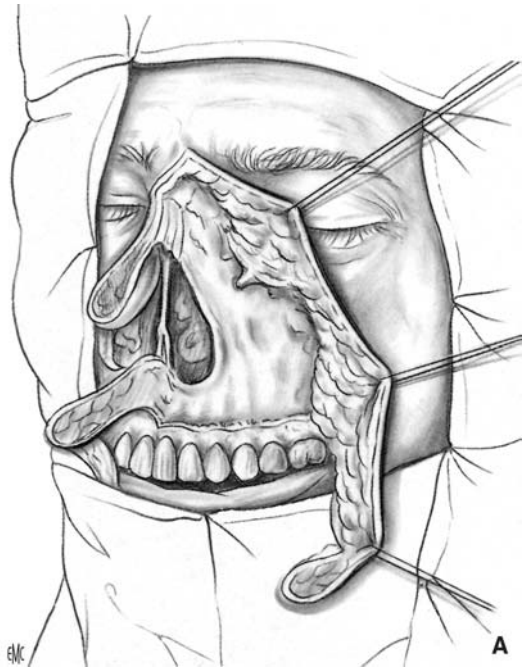

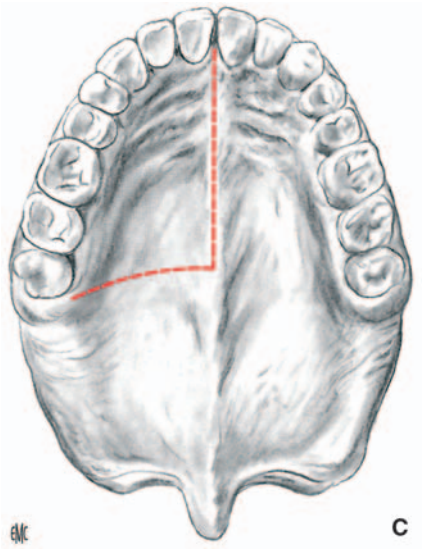

Figura 10. Hemimaxilectomía subtotal.
A. Levantamiento del colgajo cutáneo.
B. Osteotomías anteriores.
C. Osteotomía medial.

La clasificación terminológica conserva la denominación de hemimaxilectomía subtotal. La exéresis quirúrgica se hace en monobloque.

Se realiza una incisión labiovestibular en la prolongación de la rinotomía paralateronasal. La fosa canina, la mitad inferior del marco orbitario y el cuerpo del hueso cigomático se exponen tras un despegamiento subperióstico. El complejo palatodental se libera en sus bordes anterior y lateral (Fig. 10A).

Los límites mucosos respetarán unos márgenes de seguridad de al menos 1 cm. A nivel palatino, una sección sagital paramedial y paralela al eje mayor del paladar duro, con una prolongación transversal posterior justo por detrás del borde posterior del paladar duro permite despegar un colgajo mucoso que servirá para cubrir la zona de resección ósea.

El colgajo óseo se realiza mediante una fresa, un osteótomo o con una sierra de Gigli. Los límites de resección se apreciarán según las pruebas de imagen y las observaciones peroperatorias.

En la parte superior, pueden extenderse por debajo del nervio infraorbitario e incluir el suelo de la órbita (Fig. 10B).

En la parte inferior, la sección es sagital, anteroposterior sobre la bóveda palatina a partir del reborde gingival y del orificio piriforme (Fig. 10C).

La liberación del borde posterior del paladar y la disección de la tuberosidad superior de la apófisis pterigoides se realizan con tijeras, que se colocarán en un plano frontal por delante de la rama ascendente de la mandíbula y por detrás de la tuberosidad del hueso maxilar. La mucosa palatina que sobra sirve para tapizar los bordes del hueso palatino.

La arteria maxilar interna se liga para limitar la hemorragia de sus ramas, y se completa la hemostasia.

La reconstrucción del defecto maxilar depende de las escuelas y de las preferencias del cirujano. Se distinguen dos modalidades terapéuticas: la rehabilitación protésica y la realizada mediante un colgajo libre o pediculado. En ambos casos, el paso previo sigue siendo la realización de impresiones de las arcadas dentales superior e inferior de forma preoperatoria, que ayudarán en la fabricación de las prótesis dentales y permitirán al paciente recuperar su oclusión habitual.

La rehabilitación protésica realiza una obturación inmediata de la comunicación oronasal mediante la

colocación de resinas y la conservación de la luz de las cavidades nasales, que se taponarán. Una vez pasada la etapa de cicatrización, en los meses 1.°-2.°, se reemplaza el obturador por una prótesis provisional en los meses 2.°-6.°, que se deja todo el período de la cicatrización del lecho quirúrgico.

La reconstrucción mediante colgajo se mantiene como alternativa en los grandes defectos, sobre todo en las pérdidas significativas de sustancia cutánea. Sin embargo, la comorbilidad de la intervención y el desarrollo de las epítesis reducen en la actualidad sus indicaciones.

En ambos casos, al final del tratamiento quirúrgico y radioterápico, se coloca una prótesis obturatriz dental definitiva y funcional.

La rehabilitación protésica del hueso maxilar tiene como objetivo restablecer la fonación, la deglución y la masticación, al suprimir la comunicación orosinusal.

■ Cirugía de los tumores con extensión a la base del cráneo

El tipo de acceso se escogerá sobre todo en función del estudio preoperatorio de extensión. La TC y la RM de los senos y de la base del cráneo son indispensables para definir las modalidades terapéuticas. La extensión a la base del cráneo necesita un planteamiento multidisciplinar (otorrinolaringólogos, neurocirujanos y radioterapeutas).

Vías transfaciales

En la actualidad estas vías se reservan para el tratamiento de los tumores benignos y para los tumores malignos de pequeño tamaño (T1-T2) del etmoides [22, 23]. El interés de estas vías es la exposición obtenida a nivel de la zona anterior de la base del cráneo, de la fosa nasal y de una gran parte del seno maxilar. Las limitaciones de estas vías son la ausencia de control de la parte lateral de la mesoestructura [24], del yugo esfenoidal y del clivus.

Técnica de Labayle (1957) [1]

Este procedimiento realiza una exéresis de las paredes anterior y posterior del seno frontal y del techo del etmoides, lo que permite exponer el plano meníngeo. Esta disección será más minuciosa sobre todo a nivel de la lámina cribosa, donde el riesgo de fístula de LCR es más significativo.

Esta técnica se indica en especial en los tumores benignos de la supraestructura y en los tumores malignos localizados del etmoides, debido a un espacio insuficiente para el control de la fosa anterior.

Colgajo frontonasomaxilar (vía transfacial ampliada, técnica de Vaneecloo 1989 [25])

Se realiza a partir de la técnica de Labayle, y consiste en prolongar la incisión vertical en sentido superior, de forma arqueada, pasando por el borde superior de la ceja o por la propia ceja, para disimularla, sin lesionar el nervio supraorbitario (Fig. 11A). Sha [26] asocia un trazo de incisión hasta el ángulo lateral del ojo homolateral. Esto permite una exposición satisfactoria de la parte lateral de la mesoestructura. A continuación se realiza un colgajo frontoorbitario musculoaponeurótico con pedículo inferior [25], necesario para la reconstrucción de la base del cráneo, lo que reducirá de modo sensible la tasa de complicaciones postoperatorias [27]. Tras la exposición, se realiza un colgajo óseo frontonasoorbitario (Fig. 11B).

Esta vía de acceso permite un buen control del etmoides anterior. El etmoides posterior y el esfenoides mantienen una exposición difícil, en función del levantamiento cerebral.

Vías mixtas subfrontal y paralateronasal

La vía paralateronasal única a menudo se revela insuficiente para la exéresis de ciertas extensiones tumorales supraetmoidales. Después de Ketcham en 1963 [28] y de Van Buren en 1968 [29], Derome retomó en 1972 [30] la idea de un acceso subfrontal para los tumores del bloque etmoidoesfenoidal. Tras una fase de preparación, la intervención se desarrolla en cuatro tiempos: la etapa rinológica, la neuroquirúrgica, la exéresis del tumor y la reconstrucción.

Algunos autores recomiendan el uso de un aerosol de antibiótico y corticoide como tratamiento local en los 4-5 días previos a la intervención. El día previo a la misma se realiza un rasurado craneal, que no es obligatorio pero sí recomendable. El día anterior y la mañana de la intervención se efectúa una asepsia del cuero cabelludo y de la piel. El paciente se coloca en decúbito supino, con la cabeza apoyada en un cabezal. El equipo quirúrgico dispone de un microscopio óptico.

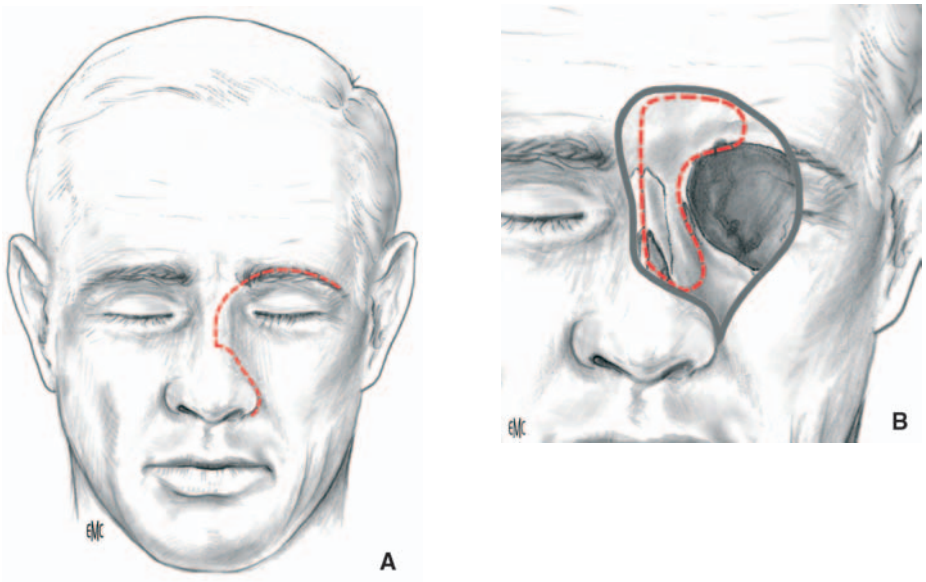

Figura 11.
A. Incisión de la vía transfacial ampliada.
B. Colgajo óseo frontonasomaxilar.

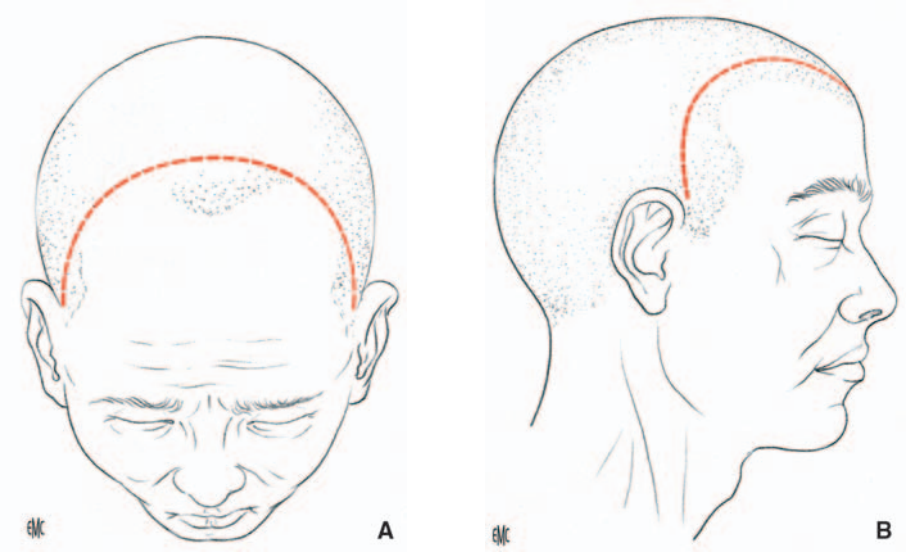

Figura 12. Incisión bicoronal.
A. Vista anterior.
B. Vista lateral.

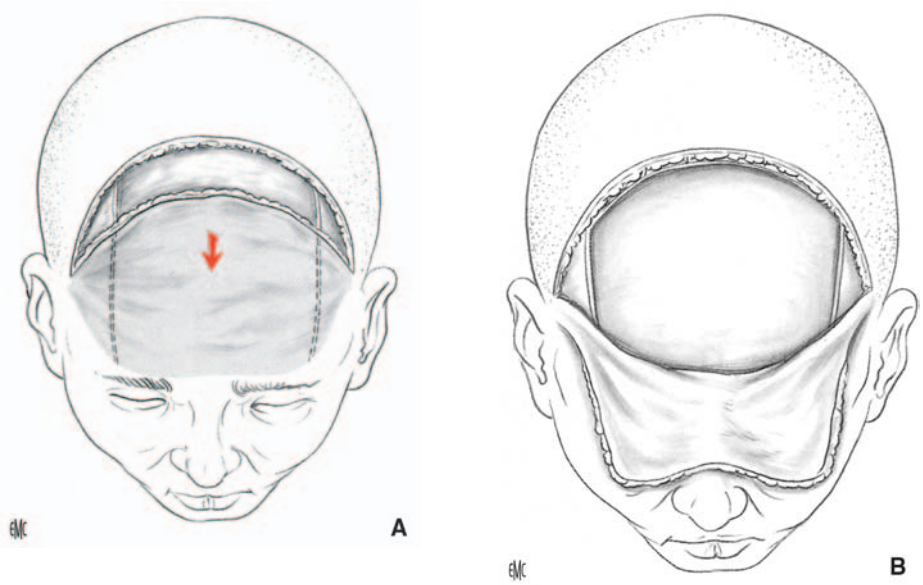

Figura 13. Colgajo de pericráneo (A, B).

Etapa rinológica

Se realiza por la vía paralateronasal descrita con anterioridad, según la técnica de Moure y Sébileau.

Etapa neuroquirúrgica: vía subfrontal

La incisión cutánea es bicoronal, según Cairns-Unterberger (Fig. 12), y se extiende de un trago a otro, con su vértice frontal situado en un plano frontal que pasa a dos traveses de dedo por delante del eje biauricular. La infiltración mediante lidocaína con adrenalina debe ser cuidadosa y permitir el despegamiento del plano subcutáneo por hidrodisección.

La incisión cutánea se realiza perpendicularmente a la piel, hasta el plano del epicráneo, que se preservará. Se tendrá cuidado de conservar ambos pedículos temporales superficiales, que garantizan la viabilidad del colgajo. La hoja externa de la aponeurosis superficial del músculo temporal y la galea constituyen el plano de disección ideal. El cuero cabelludo se despega hacia delante, hasta 3 cm por encima de los bordes orbitarios superiores, de forma que se conserven las ramas de división de los paquetes vasculonerviosos supraorbitarios y frontales internos. El periostio se incide a este nivel, en sentido transversal de una cresta temporal a otra, y lateralmente a lo largo de las crestas hasta los pilares orbitarios laterales. El despegamiento perióstico se continúa en la órbita de cada lado por el despegamiento de la periórbita. Los paquetes vasculonerviosos supraorbitarios y frontales internos se liberan de sus conductos óseos mediante un osteótomo recto fino. Los techos orbitarios se exponen hasta las arterias etmoidales anteriores, cuyo control endoorbitario a veces resulta útil. Los músculos elevadores del párpado superior, el recto superior y sus nervios, junto con la polea de reflexión del oblicuo mayor, están protegidos por el periostio y la periórbita; no obstante, no se debe aplicar tracción sobre estas frágiles estructuras, sobre todo mediante ganchos.

A nivel del pericráneo se talla un colgajo con pedículo inferior y charnela anterior rectangular (Fig. 13). Si es preciso, el colgajo puede extenderse hacia delante, hasta 2 cm por detrás del plano de disección subperióstico. Una zona de periostio intacto facilita el cierre del plano profundo, al cubrir la exposición ósea.

La pared anterior del seno frontal se secciona en monobloque mediante un craneótomo, con su hoja orientada en sentido oblicuo en la dirección del centro de la cavidad sinusal, de modo que se bisele la sección y se asegure una piedra angular para su reposición. La sección incluye los límites laterales y superiores del seno, y se realiza en un solo movimiento, en un plano tangencial coronal de un lado al otro. Los ángulos

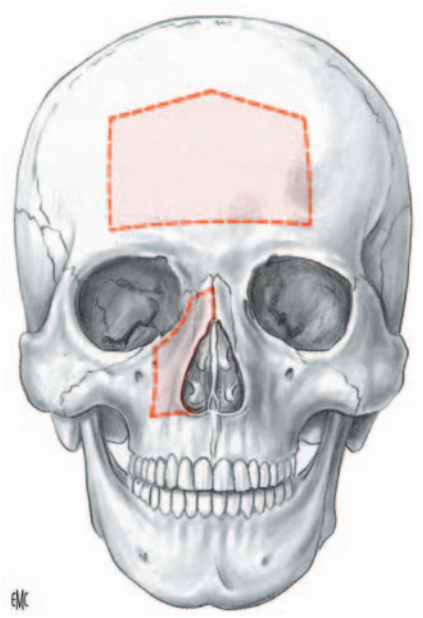

Figura 14. Colgajos óseos frontal y nasomaxilar.

superomediales de las órbitas se seccionan. La sutura frontonasal se corta según una V invertida. La parte inferior del colgajo óseo debe ser lo más baja posible para obtener una visión directa del suelo de la fosa anterior. Se suele realizar 1 cm por encima de la línea de las cejas, y comienza a 2 cm de la línea media, para no lesionar el seno venoso longitudinal. La pared anterior se separa con la ayuda de un despegador que se introduce en la parte superior de la sección.

La talla del colgajo óseo depende claramente de la exposición deseada. La sección sobrepasa los límites del seno si éste es pequeño, e incluye en tal caso la tabla externa de la bóveda frontal, que se corta en sentido tangencial.

La abertura puede realizarse por completo por encima del seno frontal si éste es muy pequeño, o bien puede incluir las paredes anterior y posterior del mismo si es grande.

Si es preciso un acceso bilateral, se realiza un colgajo óseo bifrontal. Su corte se hace en monobloque, o incluso en dos partes, si existe un riesgo de lesión del seno venoso longitudinal. Éste puede conservarse o ligarse y seccionarse en la parte anterior del acceso. Tras ser despegado de la duramadre, el hueso se conserva. Unos pequeños orificios perforados en torno al colgajo óseo permitirán reponerlo y mantenerlo con facilidad mediante el empleo de suturas, al final de la intervención (Fig. 14). La mucosa del seno se legra, hasta el conducto frontonasal, donde se coagula, se secciona y se rechaza hacia las fosas nasales. El fresado de la cavidad sinusal mediante una fresa de diamante garantiza la exéresis completa de la mucosa, y de ese modo se expone el tumor.

Después de que los anestesistas disminuyan la presión intracraneal, se trepana la pared posterior del seno, se despega la duramadre subyacente, y luego se incide la pared posterior. Se pone un cuidado especial al incidir la línea media, que es el asiento de la cresta frontal interna, a veces invaginada en la duramadre. Se extiende a cada lado, hacia atrás, sobre las prominencias orbitarias, y llega progresivamente al piso de la base del cráneo, evitando desgarrar las venas emisarias, que alcanzan el seno sagital.

La cranealización del seno frontal provoca un aumento del espacio muerto por delante del plano dural. La duramadre se libera de la apófisis crista galli; esta última se extirpa mediante una pequeña pinza gubia. La sección permite acceder al conjunto de la fosa craneal anterior, con el techo de cada órbita a ambos lados y las láminas cribosas del etmoides en el centro.

El despegamiento se continúa hacia atrás, tan lejos como sea necesario; en teoría, se puede llevar hasta el punto donde los nervios ópticos surgen del quiasma. En sentido lateral, se extiende hasta el borde posterior de las alas menores del esfenoides. Se realiza una hemostasia cuidadosa con una pinza bipolar. Así queda expuesto el suelo de la fosa anterior.

La extensión tumoral intracraneal queda descubierta. A veces puede despegarse del plano meníngeo o invadir la duramadre, que en tal caso ha de sacrificarse. La exéresis se realiza en monobloque, en sentido superoinferior.

Si la lesión es estrictamente unilateral, la resección no sobrepasa la apófisis crista galli. En caso contrario, se prolongará más allá.

El límite posterior de la excisión depende de la extensión tumoral (guiado por el estudio radiológico preoperatorio), y puede alcanzar el seno esfenoidal si es necesario.

En sentido lateral, la resección ósea incluye, a demanda, el techo y la pared medial de la órbita, para llegar al territorio sano.

Según Derome [30], en teoría se puede resecar la totalidad de la fosa anterior tras haber controlado y liberado las vías ópticas.

Todos estos límites se realizan mediante control macro y microscópico. En algunos casos, el cirujano puede ayudarse de la introducción de instrumentos de referencia por la vía de acceso rinológico.

Los contornos óseos se homogenizan para lograr una cranealización de los senos frontales, una amplia marsupialización de los senos esfenoidales tras el fresado del tabique intersinusal, una preparación del seno maxilar, que comprende el legrado de la mucosa y la abrasión de la base del tabique intersinusonasal. El acondicionamiento de esta amplia cavidad nasosinusal es primordial para suprimir todas las aristas óseas o cualquier receso que pueda suponer en el futuro un asiento ideal para la sobreinfección y las costras.

Reconstrucción

El objetivo es asegurar una separación anatómica entre la parte exocraneal séptica y la parte endocraneal.

Se deben seguir varias etapas.

Cranealización del seno frontal

La totalidad de la mucosa sinusal se elimina de forma cuidadosa, con un cuidado especial en la extensión supraorbitaria del seno. La zona que corresponde al orificio del conducto frontonasal se rellena mediante un material del tipo polvo de hueso.

Reconstrucción del defecto óseo etmoidal

Las reconstrucciones óseas de la base del cráneo realizadas mediante la técnica de autoinjerto (injerto ilíaco, colgajo óseo frontal) o la de aloinjerto (hueso crioconservado) se han abandonado en la actualidad. Se prefiere el colgajo pediculado de epicráneo, que es fácil de levantar mediante el acceso craneal, y se diseca al principio de la intervención. Su charnela anterior permite colocarlo con facilidad sobre la zona de exéresis. Se fija por detrás al yugo esfenoidal. Algunos autores recomiendan la utilización de adhesivo biológico como refuerzo.

Plastia dural

En ausencia de defecto de duramadre, o si éste es poco relevante, se realiza una reaproximación simple de los bordes. En caso contrario, se emplea un colgajo de epicráneo, disecado a nivel de la parte posterior del acceso craneal. Algunos autores proponen como alternativa el uso de fascia temporal, de fascia lata o de un injerto sintético de poliuretano.

Injerto intranasal

El empleo de un relleno con grasa parece cada vez más extendido. Tras su obtención, a menudo de la región abdominal, se coloca por vía nasal en contacto con el colgajo de pericráneo. Algunos autores refuerzan su colocación mediante adhesivo de fibrina.

Taponamiento nasal

Se inicia con la colocación de una lámina de silicona polimérica que permite proteger el montaje previo. Dicha lámina debe ponerse de forma que pueda retirarse con facilidad. Se coloca un taponamiento con una esponja de polivinilalcohol o con gasa vaselinada en el conjunto de la cavidad, y se impregna con una solución antibiótica.

Cierre

Se coloca un drenaje extradural con una discreta aspiración. El colgajo óseo se repone, y se fija mediante suturas de acero o con placas de titanio. De este modo se reconstituye la curvatura frontal. Se efectúa la reexpansión cerebral, y el colgajo cutáneo se reposiciona y se sutura sobre un dren. El cierre de la vía paralateronasal sigue los pasos ya descritos.

Período postoperatorio

Las manifestaciones postoperatorias suelen ser sencillas, con un predominio del síndrome frontal, que suele estar presente y desaparece en varias horas. El drenaje del cuero cabelludo se mantiene 48 horas. Se realiza una antibioticoterapia profiláctica perioperatoria de forma sistemática, dirigida sobre todo a erradicar el neumococo. Ésta se mantendrá hasta el destaponamiento, que se realizará el octavo día. Se iniciarán lavados de las fosas nasales con suero fisiológico, asociados a una limpieza periódica mediante óptica nasal.

Complicaciones

En las complicaciones inmediatas predominan las infecciones meníngeas y los hematomas intracerebrales. Se previenen mediante una asepsia rigurosa y la realización de una reconstrucción hermética. Los riesgos de contusión frontal se relacionan con el traumatismo quirúrgico y con la extensión tumoral superior.

Hay que temer una rinorrea de líquido cefalorraquídeo. Suele poder tratarse mediante la realización de punciones lumbares descompresivas y la administración de sustancias que disminuyen el líquido cefalorraquídeo (glicerol). En caso contrario, se precisa una reintervención. Otras complicaciones dominantes son la contusión del lóbulo frontal, el traumatismo de los pares craneales y las lesiones vasculares.

Con el tiempo, la diplopía relacionada con una ausencia o una mala fijación del ligamento palpebral medial desaparece en los meses posteriores. La anosmia es frecuente en caso de bilateralización. También puede aparecer un defecto estético y enoftalmos.

Colgajo óseo transfrontofacial

Derome [30] ha sistematizado la vía subfrontal transbasal, lo que permite el control del macizo óseo medial etmoidoesfenoidal.

Tras realizar una incisión de Cairns-Unterberger, el colgajo cutáneo frontal se desciende de forma amplia. Después de efectuar la desinserción de los ligamentos palpebrales mediales, para exponer la totalidad de la arquitectura ósea nasal, así como la periórbita de ambos ojos, se prepara un colgajo de pericráneo frontal con pedículo inferior. La craneotomía frontal, cortada en monobloque, realiza un amplio colgajo óseo a ambos lados de la línea media. El colgajo óseo incluye asimismo la parte medial de los bordes orbitarios superiores y la totalidad de los huesos nasales hacia delante de los surcos lagrimales, mediante un motor y una sierra oscilante.

Más tarde, la duramadre se eleva con delicadeza, hasta exponer el yugo esfenoidal y el quiasma óptico, que constituyen el límite posterior de este acceso. La insuficiencia de visión hacia la región del seno maxilar puede evitarse mediante un acceso sublabial complementario.

Los principios de la exéresis son idénticos a los ya citados.

El cierre emplea el colgajo de pericráneo sobre la vía de acceso. Se realiza un orificio en su parte proximal y medial para permitir el paso de los huesos propios de la nariz al colocar el colgajo óseo, que se mantiene en posición mediante dos placas de osteosíntesis a nivel de la arcada superciliar. Se realiza una cantopexia transnasal con una sutura de acero, y se mantiene 3 semanas.

■ Cirugía endonasal endoscópica

Desde su introducción por Hopkins en la década de 1950, la endoscopia endonasal con óptica rígida ha revolucionado el tratamiento de numerosas enfermedades nasosinusales. Aunque al principio se dirigió al tratamiento de los tumores benignos, numerosos autores [31] han investigado su interés en el de los tumores malignos.

Para la mayoría de los investigadores, el objetivo no es reemplazar el acceso externo, que se mantiene como la referencia en el tratamiento de los tumores nasosinusales, sino integrarla en el arsenal terapéutico convencional. Taler et al [31] asocian la cirugía endoscópica y la vía de acceso coronal en los tumores nasosinusales con extensión superior. Wolfe et al [32] asocian una exéresis endoscópica endonasal y una hemimaxilectomía en los papilomas invertidos con extensión a la región pterigopalatina.

Sin embargo, en ciertas indicaciones, como los tumores rinosinusales limitados, la cirugía endonasal (papilomas invertidos, angiofibroma) se ha impuesto [33, 34]. La excepción persiste en el adenocarcinoma etmoidal, considerado como T1 y T2 según la clasificación TNM de 2004. El tema sigue siendo, incluso hoy día, controvertido. Numerosos autores mantienen sus dudas en cuanto al interés de la cirugía endoscópica en el tratamiento quirúrgico con intención curativa de las enfermedades oncológicas nasosinusales, con independencia de su estado evolutivo [35].

Las ventajas de la cirugía endoscópica endonasal son bien conocidas en la actualidad: en la evaluación inicial, al permitir el diagnóstico precoz de las lesiones precoces, aporta las ubicaciones y las referencias anatómicas precisas para las lesiones (punto de origen, extensión, etc.) y ofrece la posibilidad de realizar biopsias guiadas; asimismo, en cuanto al seguimiento, permite la vigilancia postoperatoria y facilita la detección de una posible recidiva.

En lo que se refiere al tratamiento con intención curativa, permite ahorrar la cicatriz cutánea, que es un factor de morbilidad no despreciable si se considera el

contexto de los pacientes afectados por estas enfermedades. Schlosser et al [36] insisten en la excelente visualización del tumor y en el control de las zonas difícilmente accesibles por vía paralateronasal (yugo esfenoidal, etmoides posterior). Thaler et al [31] citan la posibilidad de guiar la resección de la fosa anterior mediante el empleo de la transiluminación proporcionada por el endoscopio en los casos de tumores con extensión alta que requieran un doble acceso.

La cirugía endoscópica endonasal puede asimismo mostrarse útil como tratamiento paliativo, ya sea para los tumores localmente muy avanzados o para las recidivas. En esos casos permite realizar una desobstrucción de las fosas nasales.

El uso de esta técnica requiere un cirujano habituado a la cirugía endonasal y que sea competente en el campo de la oncología ORL. Es probable que la cirugía asistida por ordenador modifique este acceso en los próximos años.

Conclusión

El tratamiento de los tumores de los senos paranasales ha evolucionado en estos últimos años gracias a la mejora de las técnicas de imagen (realización sistemática de TC y de RM de los senos y de la base del cráneo), lo que permite evaluar la agresividad del tumor y su extensión a las estructuras adyacentes. Este tratamiento se ha modificado por la aplicación de la cirugía endonasal a los tumores malignos.

La incisión paralateronasal en el tratamiento de los adenocarcinomas del etmoides es la vía de acceso usada con más frecuencia, y la vía endoscópica se reservará más bien a los cirujanos ORL expertos en el dominio de la oncología y de la cirugía endonasal.

La extensión a la base del cráneo requiere un enfoque multidisciplinar: otorrinolaringológico, neuroquirúrgico y radioterápico. La radioterapia conformacional con modulación de intensidad (RCMI) y el uso de la cirugía endoscópica en el tratamiento de casos seleccionados de tumores malignos son las principales adquisiciones recientes del tratamiento de los tumores sinusales. La cirugía endoscópica asistida por ordenador podría modificar estas indicaciones en los próximos años.

Bibliografía

[1] Labayle J. Approach to ethmoidal tumors. *Ann Otolaryngol Chir Cervicofac* 1957;**74**:119-21.

[2] Pech A, Freche C, Cannoni M, Rouvier P, Haguenauer JP, Perrin C, et al. *État actuel de la chirurgie des sinus. Rapport de la société française d'ORL*. Paris: Arnette; 1982.

[3] Weisman R. Lateral rhinotomy and medial maxillectomy. *Otolaryngol Clin North Am* 1995;**28**:1145-56.

[4] Hadjean E, Klap P, Thurel A, Sicot H, Tran Ba Huy P. The transfacial flap in surgery of tumors of the middle and posterior 3d of the face and base of the skull. Its use as a means of approach and reconstruction. *Ann Otolaryngol Chir Cervicofac* 1985;**102**:479-85.

[5] Andre P, Laccoureye H. Étude critique des voies d'abord du massif facial et perfectionnement technique dans les résections totales du massif facial. *Cah ORL* 1974;**9**:615-20.

[6] Gignoux M, Labayle J. *Tumeurs de l'ethmoïde*. Paris: Masson; 1964.

[7] Portmann M, Guerrier Y. *Traité de techniques chirurgicales ORL et cervico-faciales. Tome II: Nez et face*. Paris: Masson; 1983.

[8] Portmann G, Retrouvey H. *Le cancer du nez*. Paris: Doin; 1927.

[9] Casson PR, Bonanno PC, Converse JM. The midface degloving procedure. *Plast Reconstr Surg* 1974;**53**:102-3.

[10] Conley J, Price JC. Sublabial approach to the nasal and nasopharyngeal cavities. *Am J Surg* 1979;**138**:615-8.

[11] Price JC. The midfacial degloving approach to the central skull-base. *Ear Nose Throat J* 1986;**65**:174-80.

[12] Price JC, Holliday MJ, Johns ME, Kennedy DW, Richtsmeier WJ, Mattox DE. The versatile midface degloving approach. *Laryngoscope* 1988;**98**:291-5.

[13] Brasnu D, Laccourreye O, Menard M, Roux FX, Laccourreye H. The versatile midface degloving approach. Re-updating the method, apropos of a case. *Ann Otolaryngol Chir Cervicofac* 1989;**106**:268-70.

[14] Maniglia AJ. Indications and techniques of midfacial degloving. A 15-year experience. *Arch Otolaryngol Head Neck Surg* 1986;**112**:750-2.

[15] Trotoux J, Riviere F, Pierard E, Bonfils P, Cymes M, Bail I, et al. An approach to tumors of the face by degloving. An elegant treatment of inverted papillomas and various sinus cancers. Values. Limitations and extension. *Ann Otolaryngol Chir Cervicofac* 1989;**106**:346-50.

[16] Hamaker RC, Conley JJ. Immediate rehabilitation of the orbit following radical exenteration. In: *Plastic and reconstructive surgery of the face and neck*. New York: Grune and Stratton; 1977. p. 130-6.

[17] Putterman AM. Orbital exenteration with spontaneous granulation. *Arch Ophthalmol* 1986;**104**:139-40.

[18] Harting F, Koornneef L, Peeters HJ, Gillissen JP. Glued fixation of split-skin graft to the bony orbit following exenteration. *Plast Reconstr Surg* 1985;**76**:633-5.

[19] Mauriello Jr. JA, Han KH, Wolfe R. Use of autogenous split-thickness dermal graft for reconstruction of the lining of the exenterated orbit. *Am J Ophthalmol* 1985;**100**:465-7.

[20] Tessier P, Callahan A, Mustarde JC, Salyer KE. *Symposium of plastic in the orbital region*. St Louis: CV Mosby; 1979.

[21] Naquin HA. Exenteration of the orbit. *AMA Arch Ophthalmol* 1954;**51**:850-62.

[22] George B, Salvan D, Luboinski B, Boissonnet H, Lot G. Malignant tumors of the ethmoid sinuses. A homogeneous series of 41 cases operated on by mixed approaches. *Neurochirurgie* 1997;**43**:121-4.

[23] Stoll D, Bebear JP, Truilhe Y, Darrouzet V, David N. Ethmoid adenocarcinomas: retrospective study of 76 patients. *Rev Laryngol Otol Rhinol (Bord)* 2001;**122**:21-9.

[24] Liu JK, Decker D, Schaefer SD, Moscatello AL, Orlandi RR, Weiss MH, et al. Zones of approach for craniofacial resection: minimizing facial incisions for resection of anterior cranial base and paranasal sinus tumors. *Neurosurgery* 2003;**53**: 1126-37.

[25] Vaneecloo FM, Piquet JJ, Ton Van J, Lejeune E, Jomin M. Enlarged transfacial approach in the surgery of tumors of the ethmoid. *Rev Laryngol Otol Rhinol (Bord)* 1989;**110**:89-92.

[26] Shah JP, Bilsky MH, Patel SG. Malignant tumors of the skull base. *Neurosurg Focus* 2002;**13**:e6.

[27] Carrillo JF, Celis MA, Cano AM, Barrera JL, Rivas Leon B. Use of median fronto-naso-orbital flap to decrease the incidence of complications in patients undergoing craniofacial resection. *Acta Otorrinolaringol Esp* 2002;**53**: 585-96.

[28] Ketcham AS, Wilkins RH, Vanburen JM, Smith RR. A combined intracranial facial approach to the paranasal sinuses. *Am J Surg* 1963;**106**:698-703.

[29] Van Buren JM, Ommaya AK, Ketcham AS. Ten years'experience with radical combined craniofacial resection of malignant tumors of the paranasal sinuses. *J Neurosurg* 1968;**28**:341-50.

[30] Derome P. Spheno-ethmoidal tumors. Possibilities for exeresis and surgical repair. *Neurochirurgie* 1972;**18**(suppl1): 1-64.

[31] Thaler ER, Kotapka M, Lanza DC, Kennedy DW. Endoscopically assisted anterior cranial skull base resection of sinonasal tumors. *Am J Rhinol* 1999;**13**:303-10.

[32] Wolfe SG, Schlosser RJ, Bolger WE, Lanza DC, Kennedy DW. Endoscopic and endoscope-assisted resections of inverted sinonasal papillomas. *Otolaryngol Head Neck Surg* 2004;**131**:174-9.

[33] Pasquini E, Sciarretta V, Frank G, Cantaroni C, Modugno GC, Mazzatenta D, et al. Endoscopic treatment of benign tumors of the nose and paranasal sinuses. *Otolaryngol Head Neck Surg* 2004;**131**:180-6.
[34] Kraft M, Simmen D, Kaufmann T, Holzmann D. Long-term results of endonasal sinus surgery in sinonasal papillomas. *Laryngoscope* 2003;**113**:1541-7.
[35] Duclos JY, Stoll D, Boudard P, Bebear JP, San Galli F, Dautheribes M. Actualités dans la chirurgie des tumeurs sinusiennes. *Encycl Méd Chir* (Elsevier SAS, Paris). Techniques chirurgicales, Tête et cou, 46-170, 1998: 4p.
[36] Schlosser RJ, Mason JC, Gross CW. Aggressive endoscopic resection of inverted papilloma: an update. *Otolaryngol Head Neck Surg* 2001;**125**:49-53.

P.-O. Védrine, Chef de clinique-assistant (vedrine@yahoo.fr).
A. Meghachi, Interne des Hôpitaux.
R. Jankowski, Professeur des Universités, praticien hospitalier.
C. Simon, Professeur des Universités, praticien hospitalier.
Service d'ORL et de chirurgie cervicofaciale, hôpital Central, 29, avenue du Maréchal-de-Lattre-de-Tassigny, 54035 Nancy, France.

Cualquier referencia a este artículo debe incluir la mención del artículo original: Védrine P.-O., Meghachi A., Jankowski R., Simon C. Chirurgie des tumeurs sinusiennes. EMC (Elsevier SAS, Paris), Techniques chirurgicales - Tête et cou, 46-170, 2005.

Disponible en www.emc-consulte.com (sitio en francés)
Título del artículo: **Chirurgie des tumeurs sinusiennes**

Algoritmos
Ilustraciones complementarias
Vídeos / Animaciones
Aspectos legales
Información al paciente
Informaciones complementarias
Autoevaluación